

МІНІСТЕРСТВО ОХОРОНИ ЗДОРОВ'Я УКРАЇНИ
ПОЛТАВСЬКИЙ ДЕРЖАВНИЙ МЕДИЧНИЙ УНІВЕРСИТЕТ
КАФЕДРА АНАТОМІЇ З КЛІНІЧНОЮ АНАТОМІЄЮ ТА
ОПЕРАТИВНОЮ ХІРУРГІЄЮ

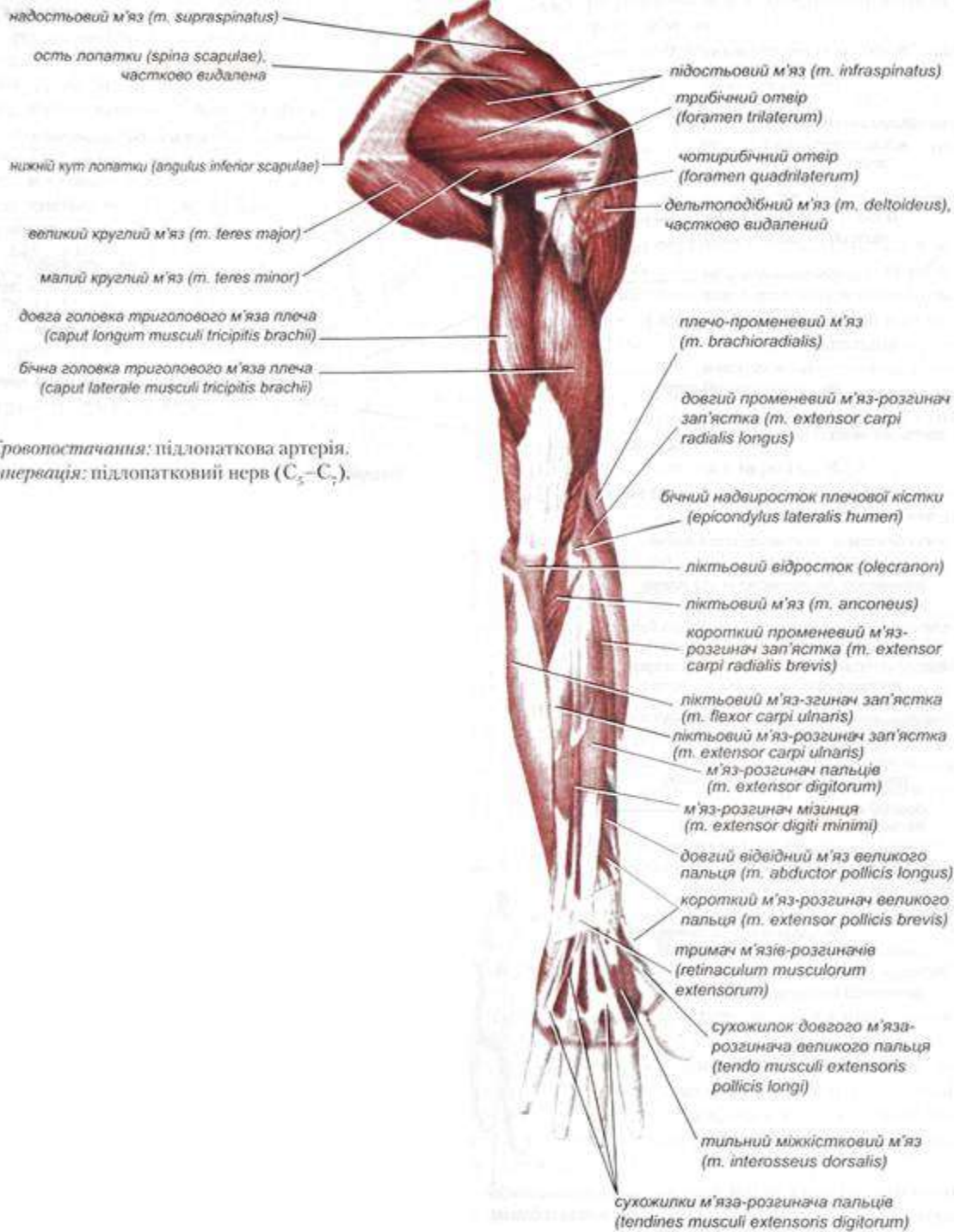
Лекція

Клінічна анатомія кінцівок

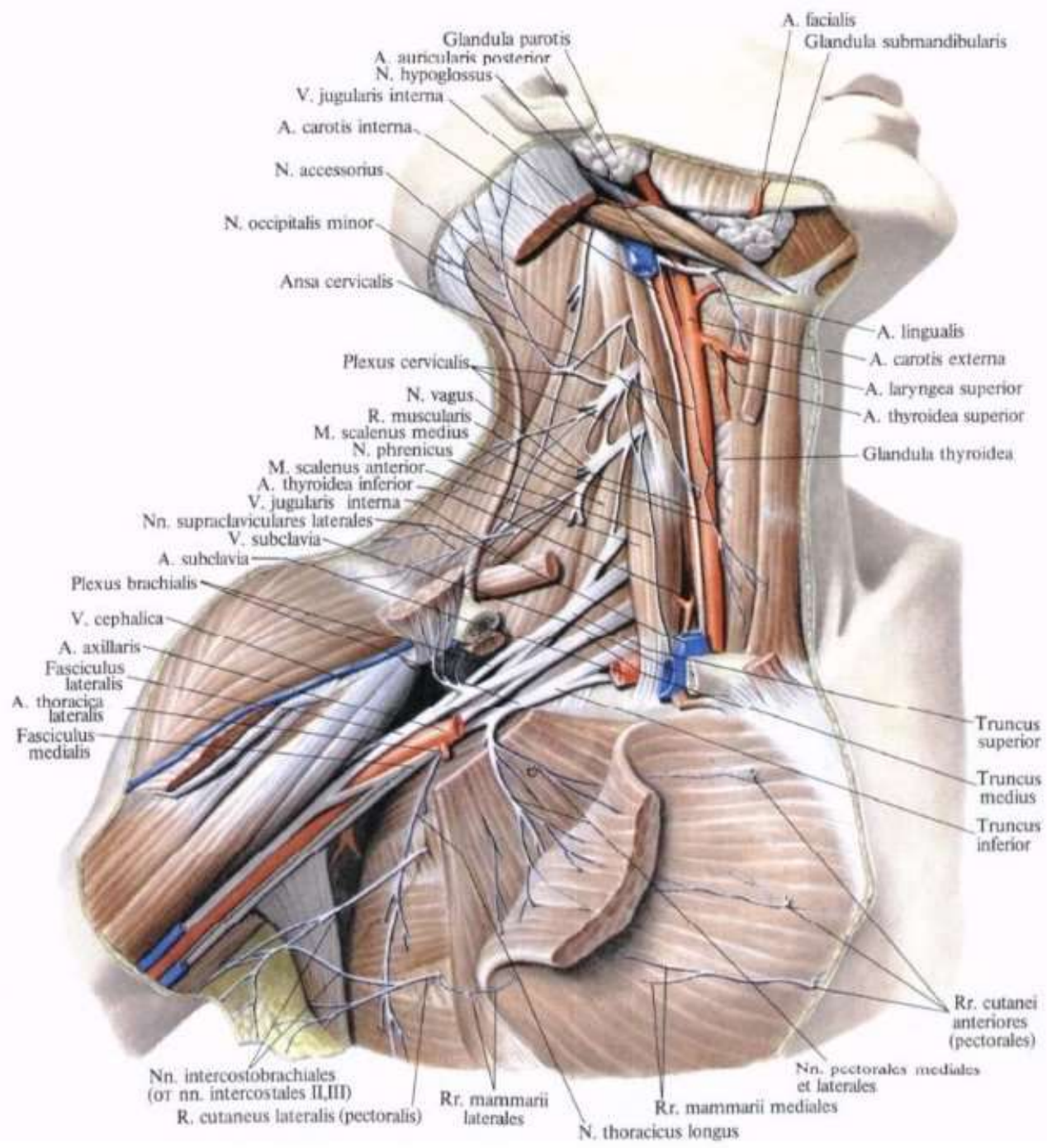
Полтава-2024

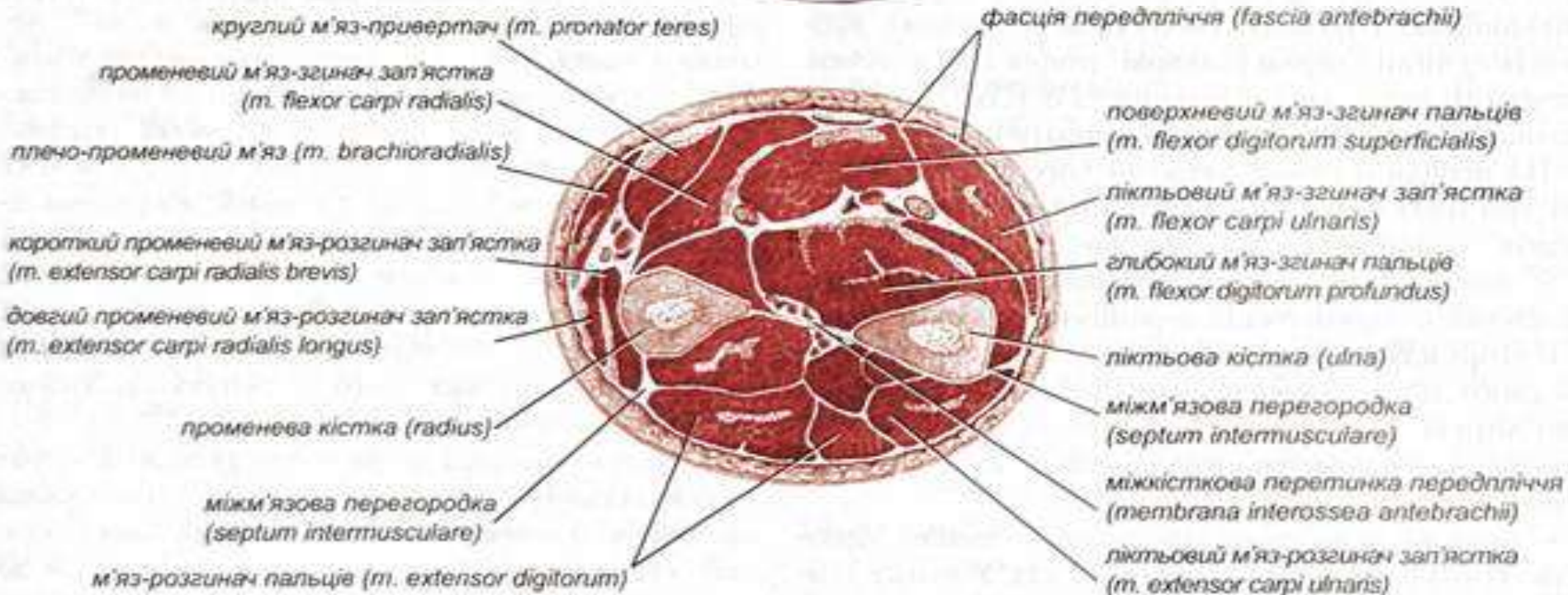
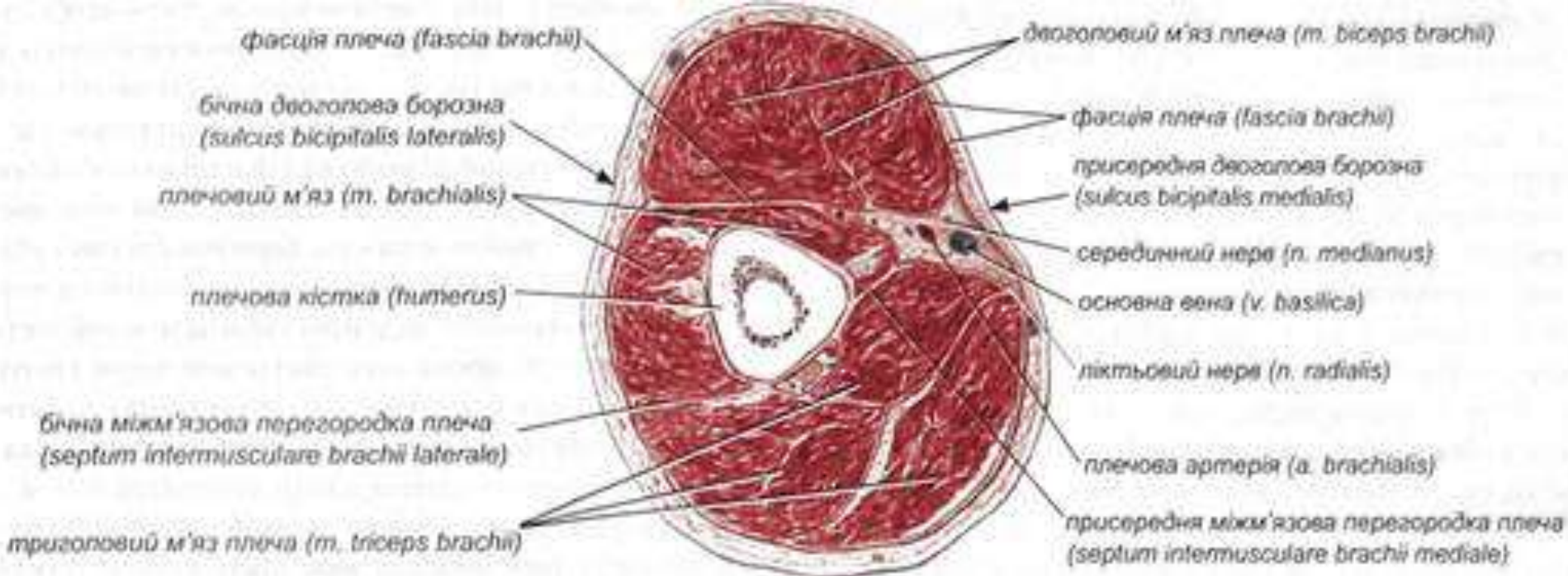
➤ План лекції

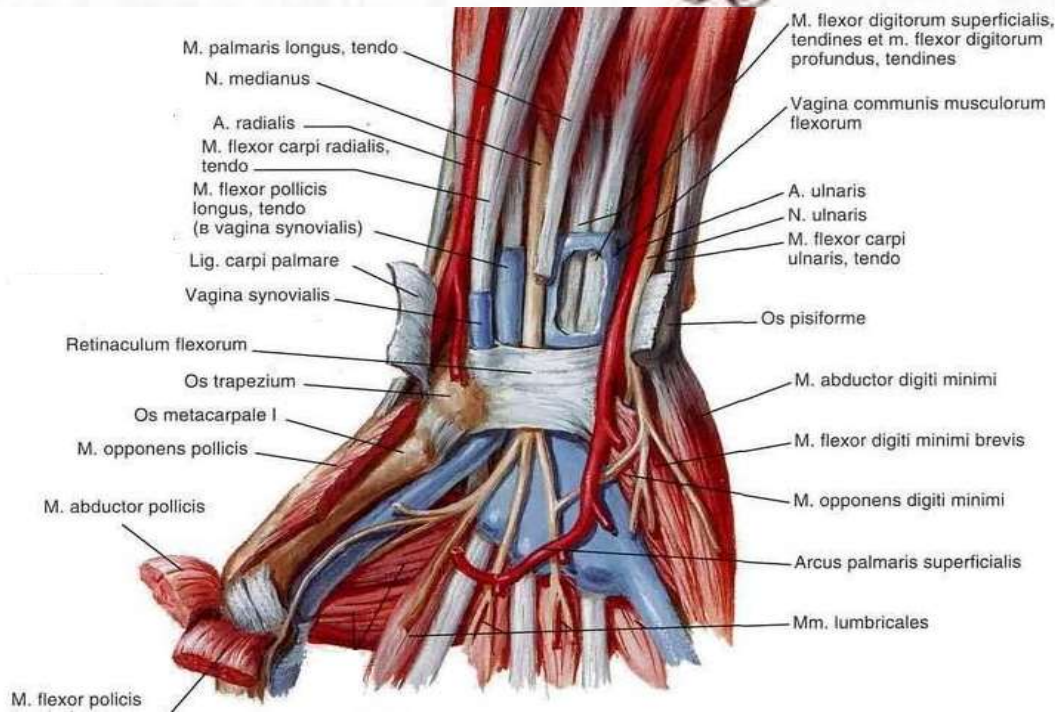
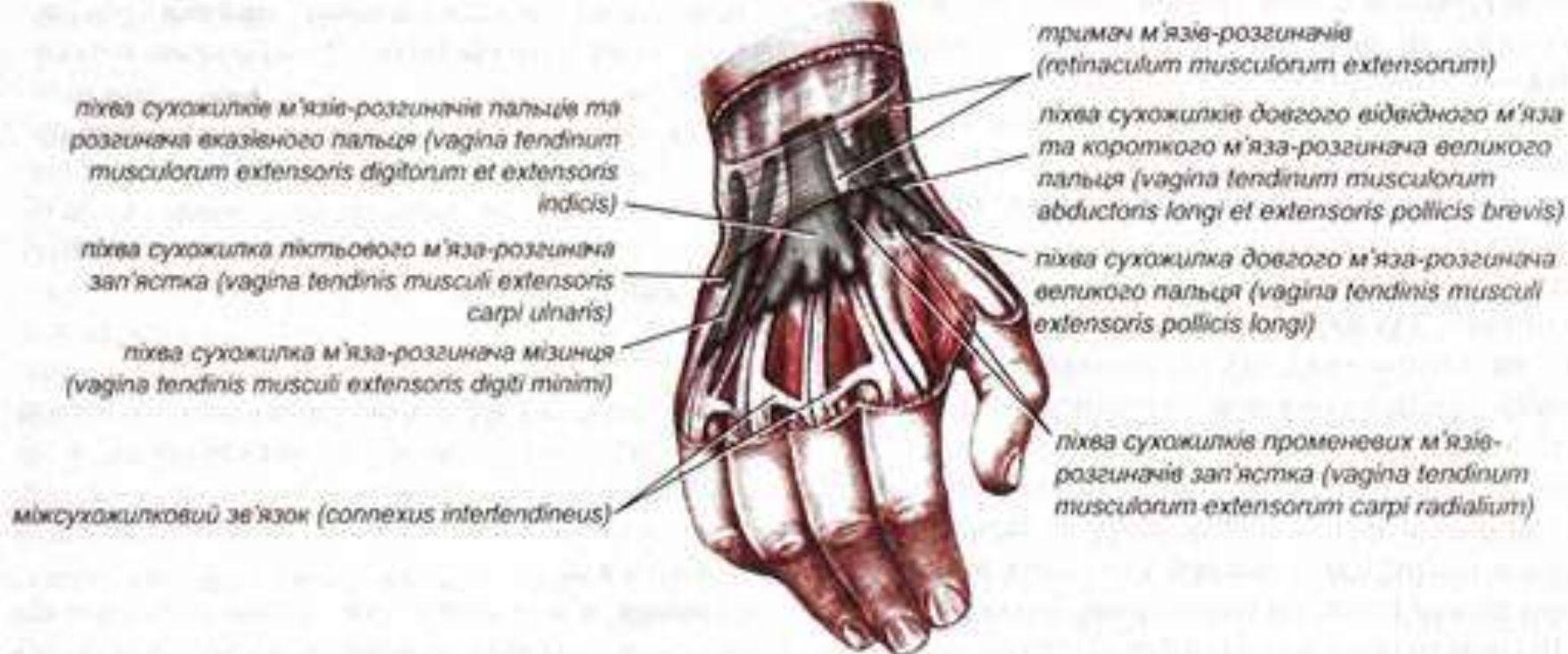- Топографічна анатомія верхньої кінцівки.
- Топографічна анатомія нижньої кінцівки.

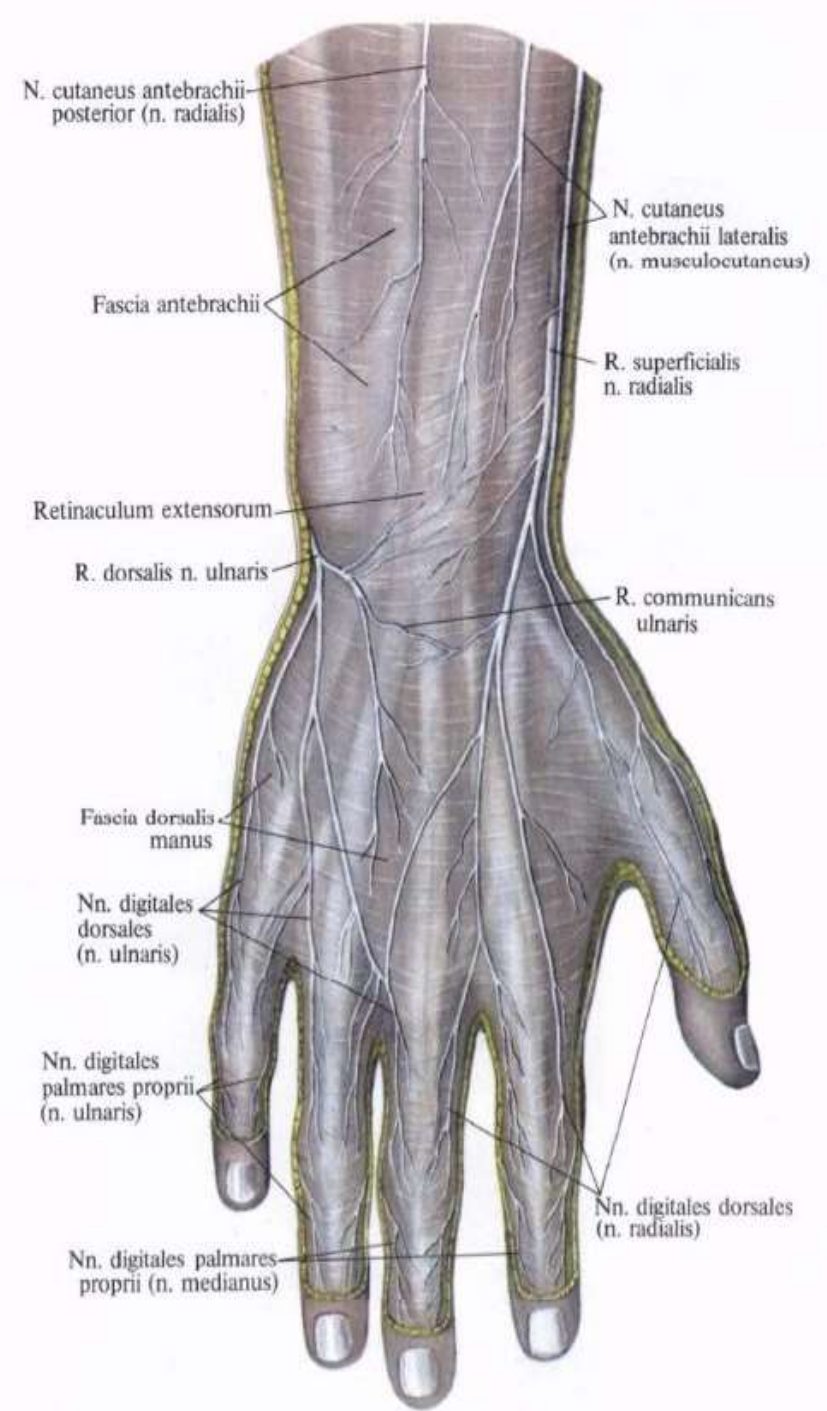
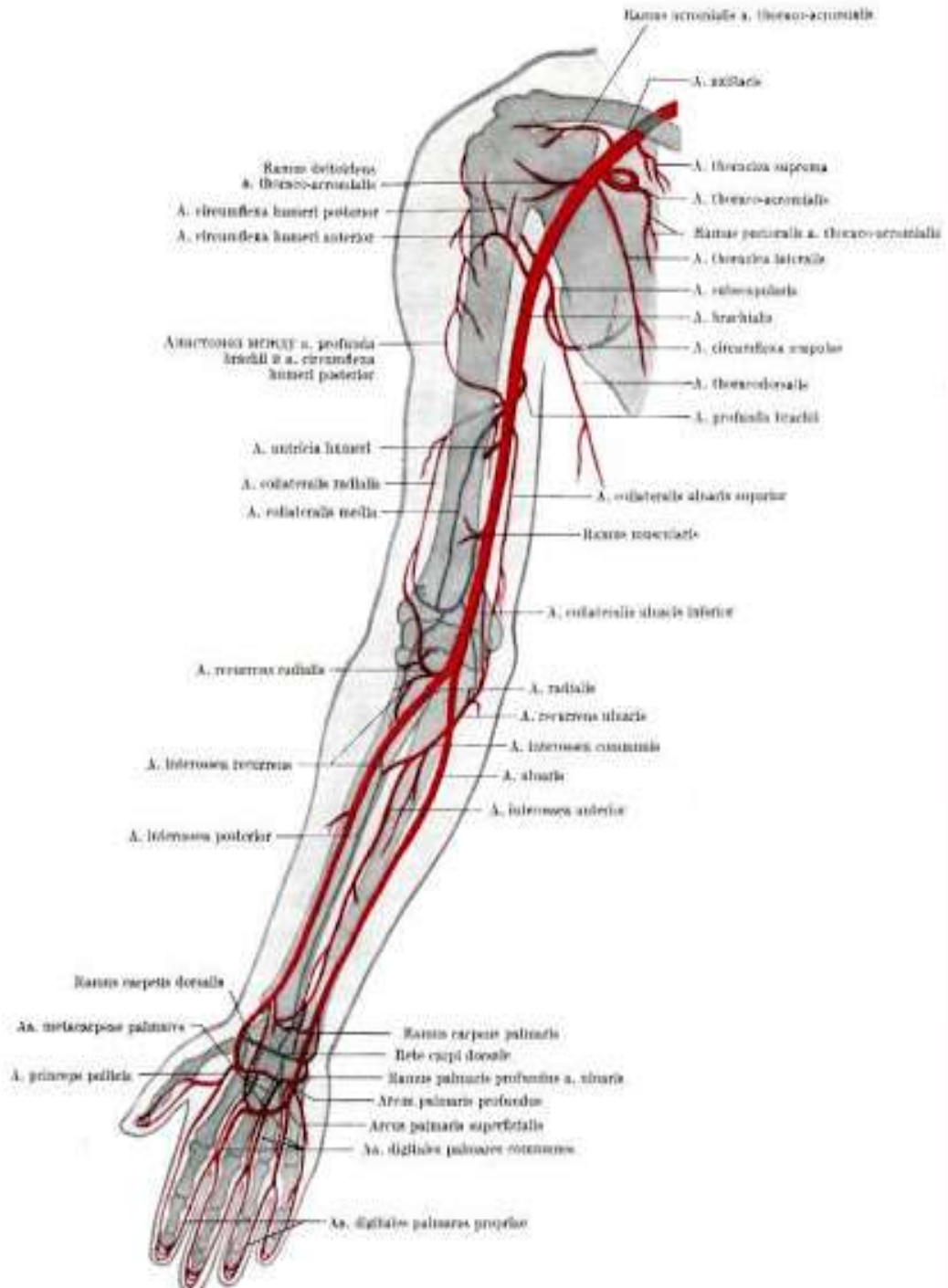


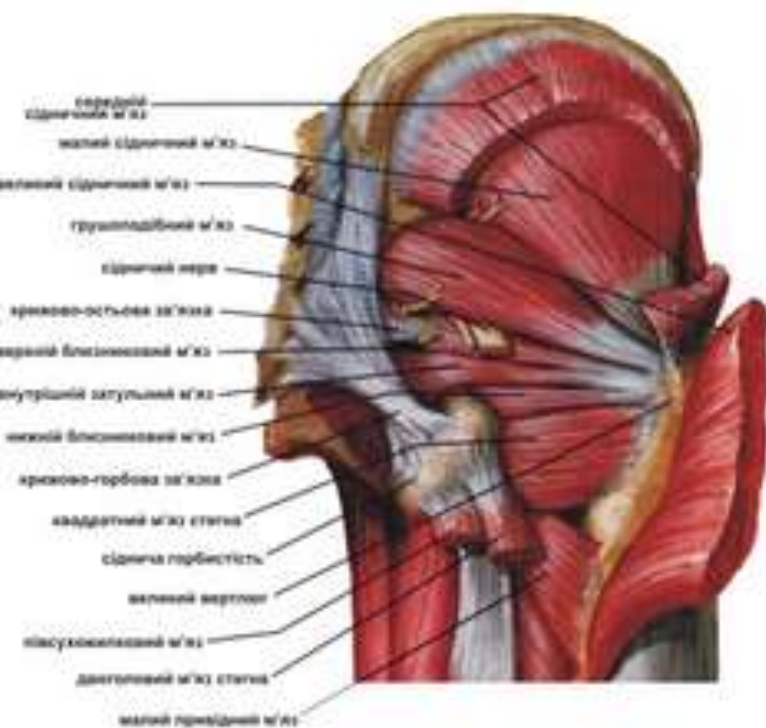
Кровообіг: підлопаткова артерія.
 Іннервація: підлопатковий нерв (C₅-C₇).



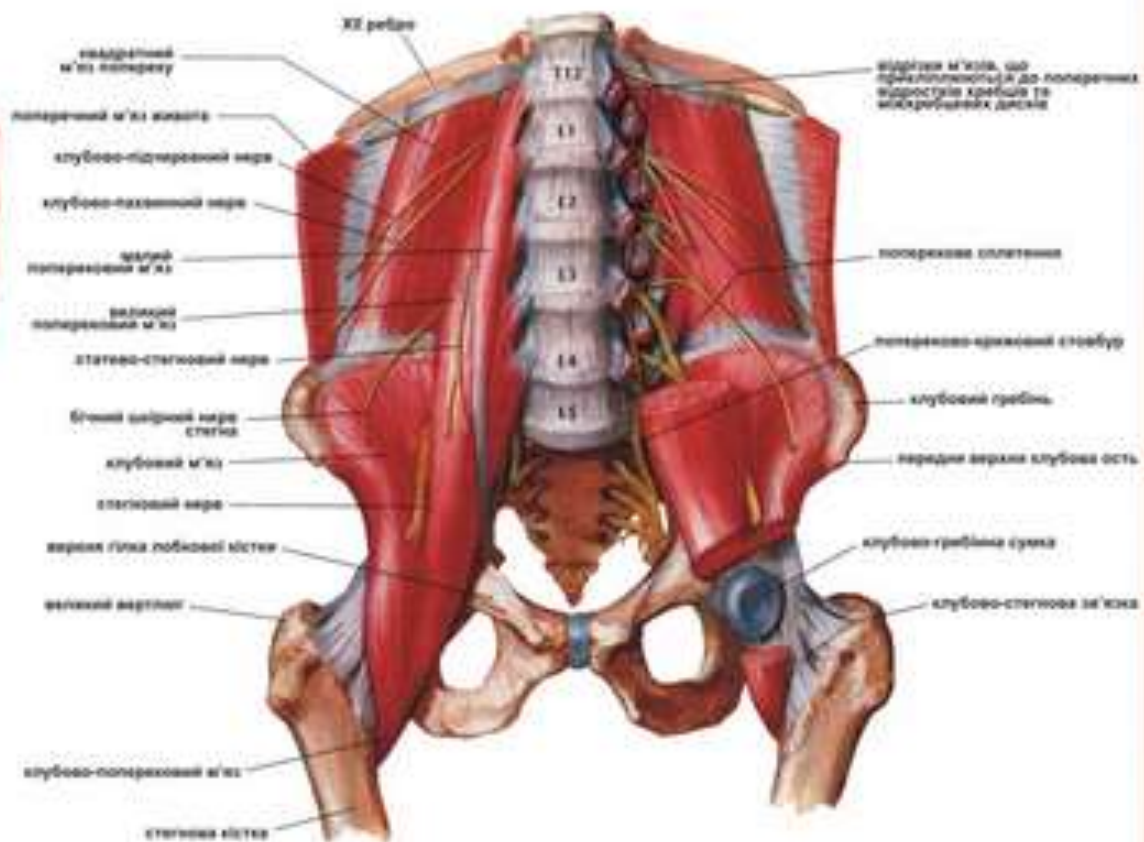




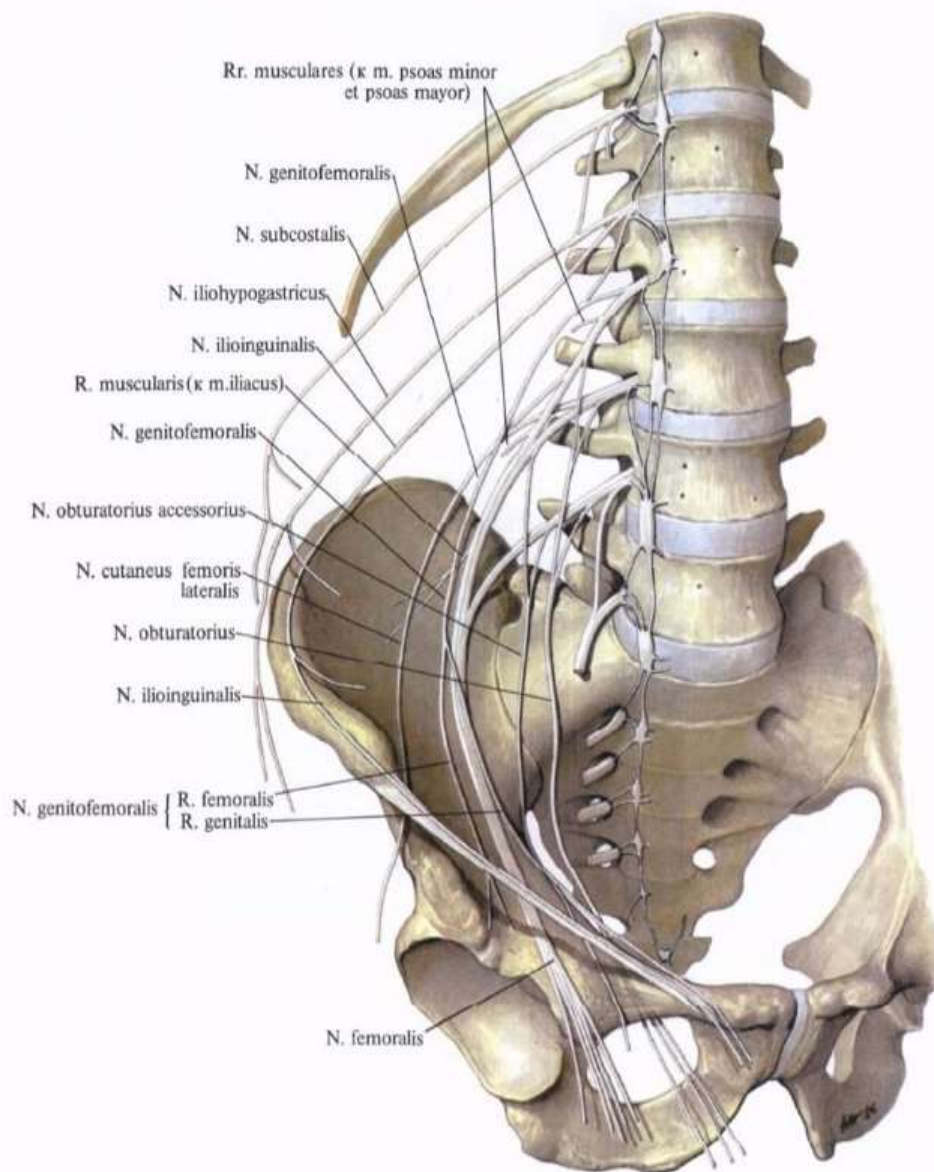




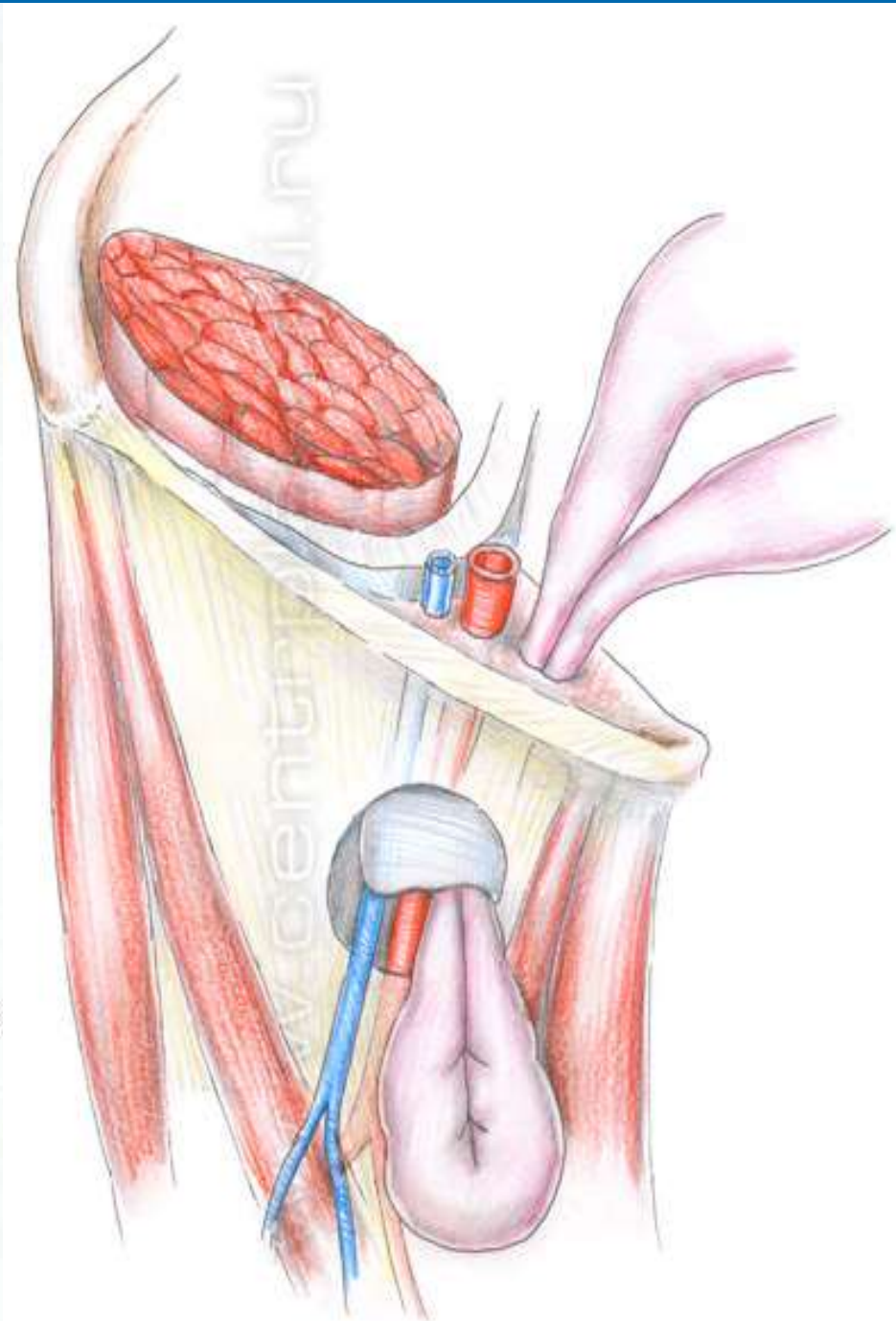
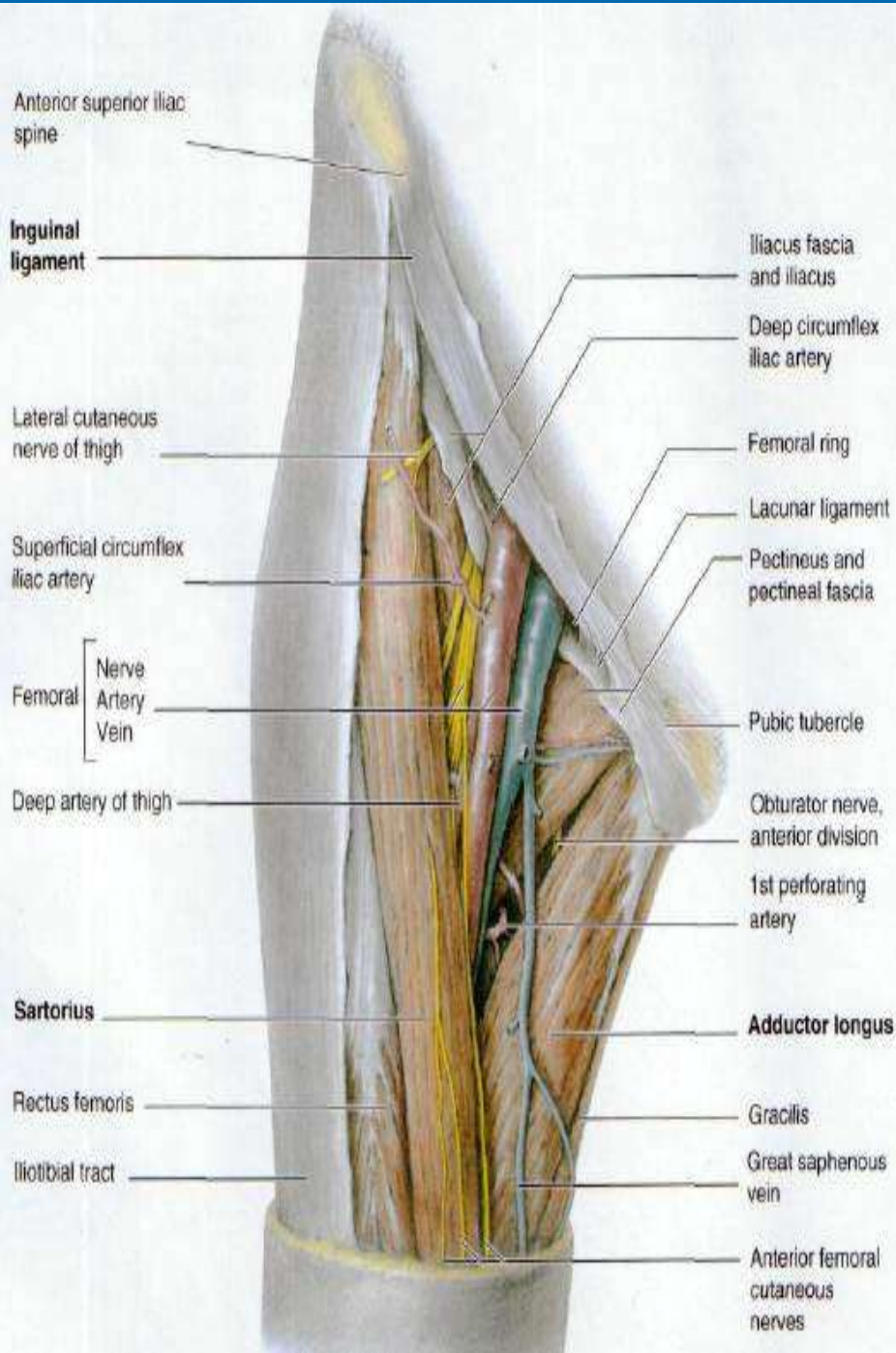
М'язи задньої поверхні таза

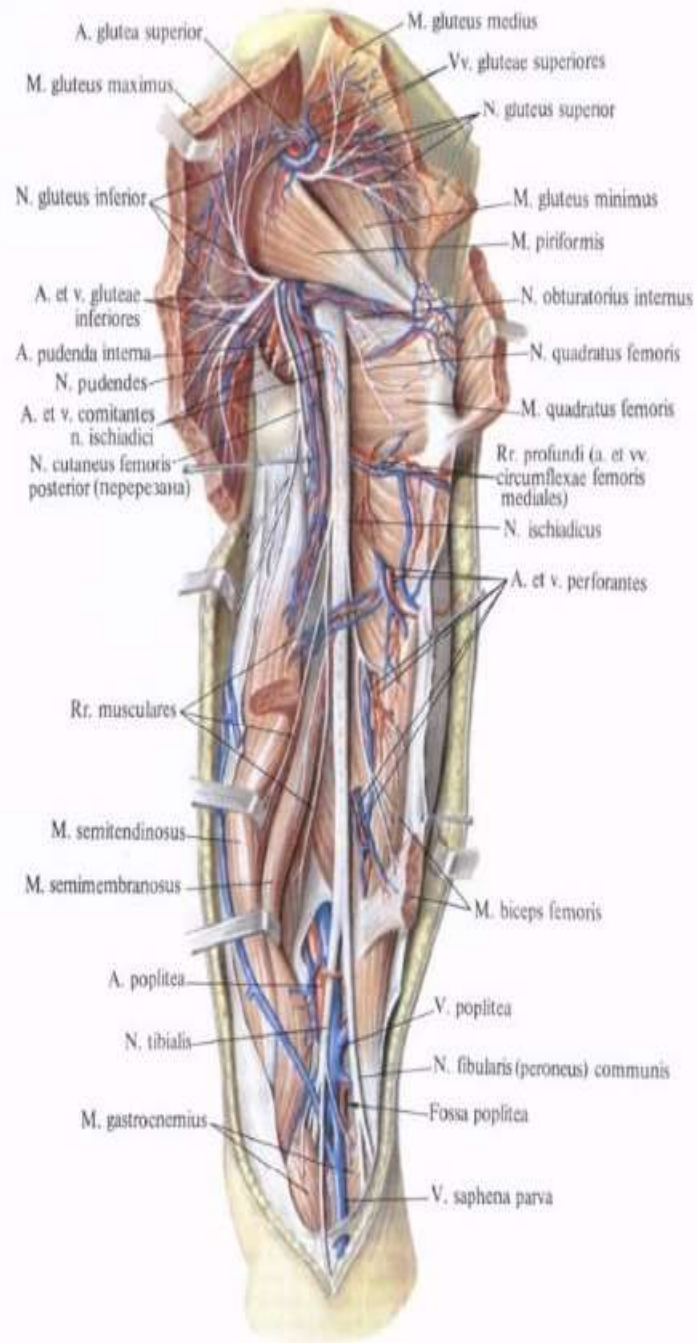


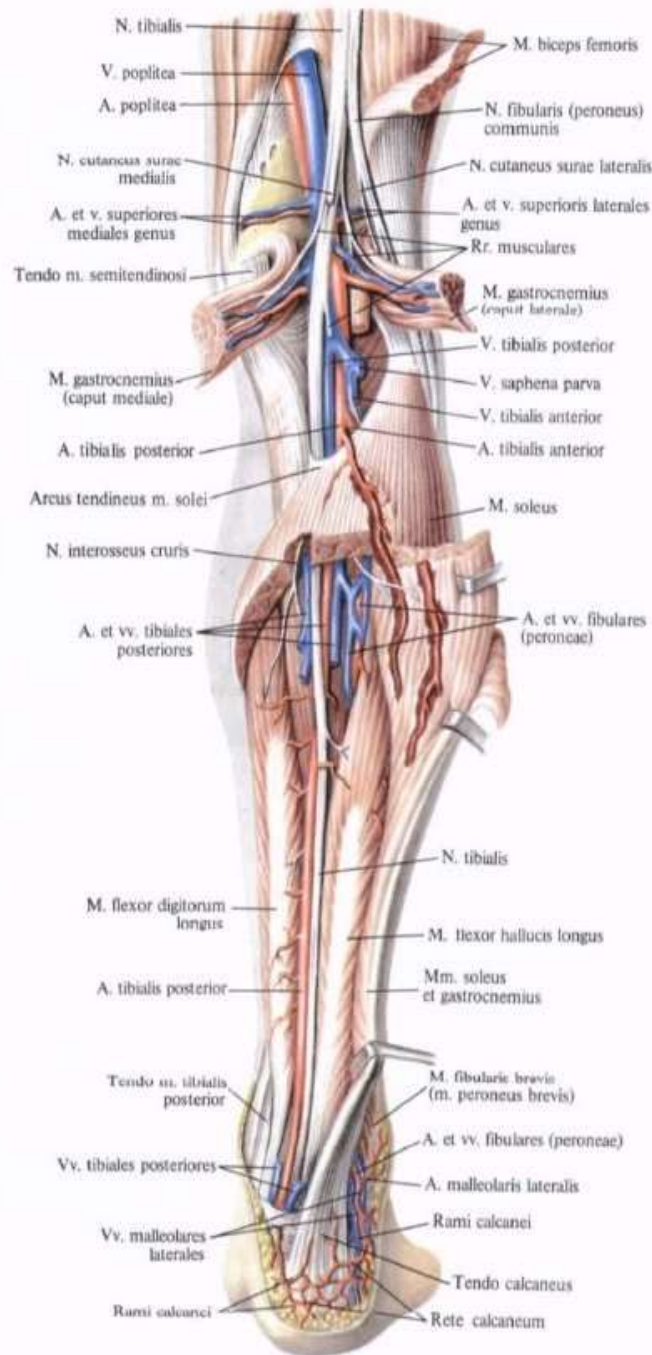
М'язи передньої поверхні таза

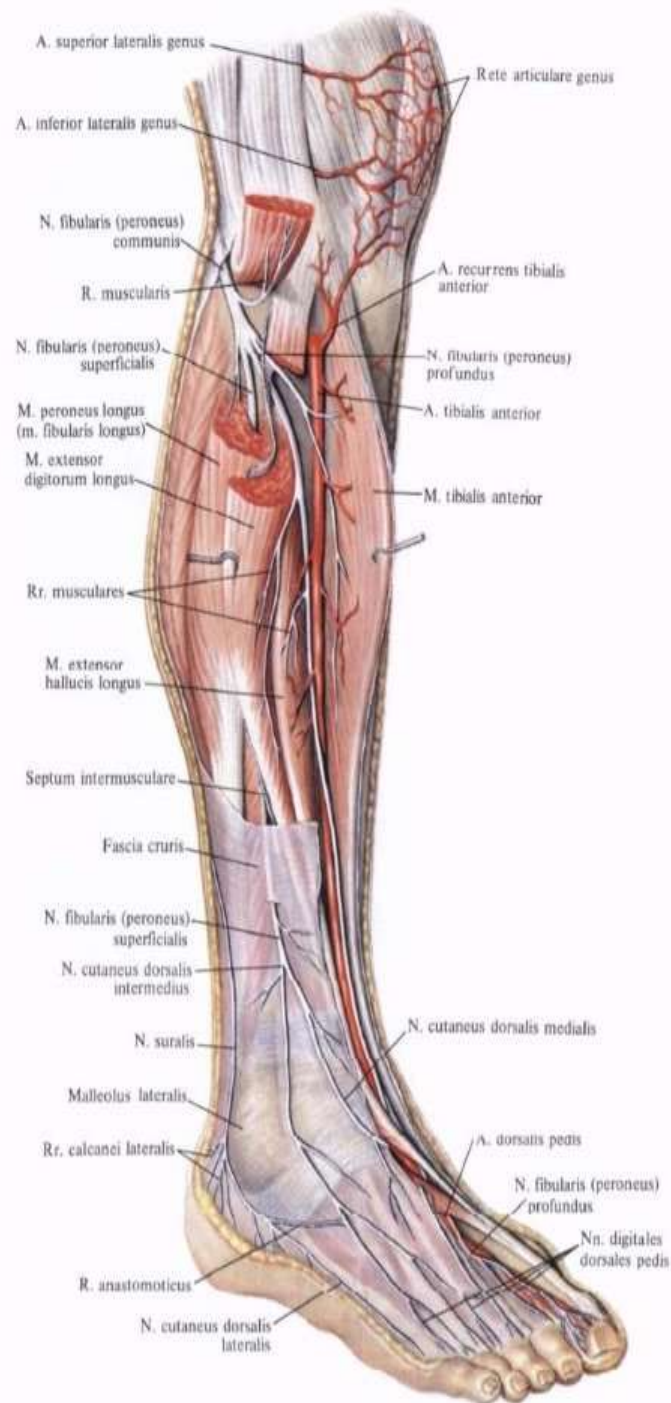


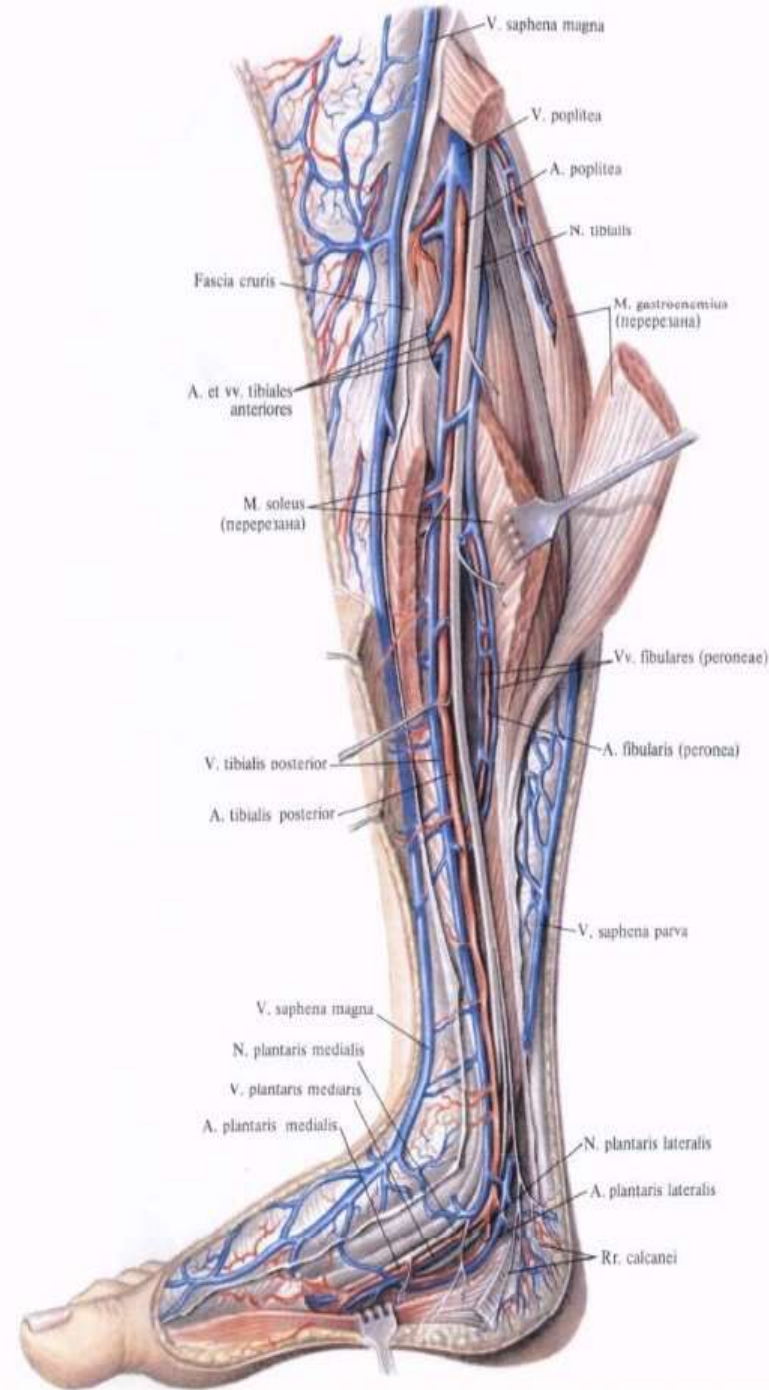
1033. Поясничное сплетение,
 plexus lumbalis (полусхематично).

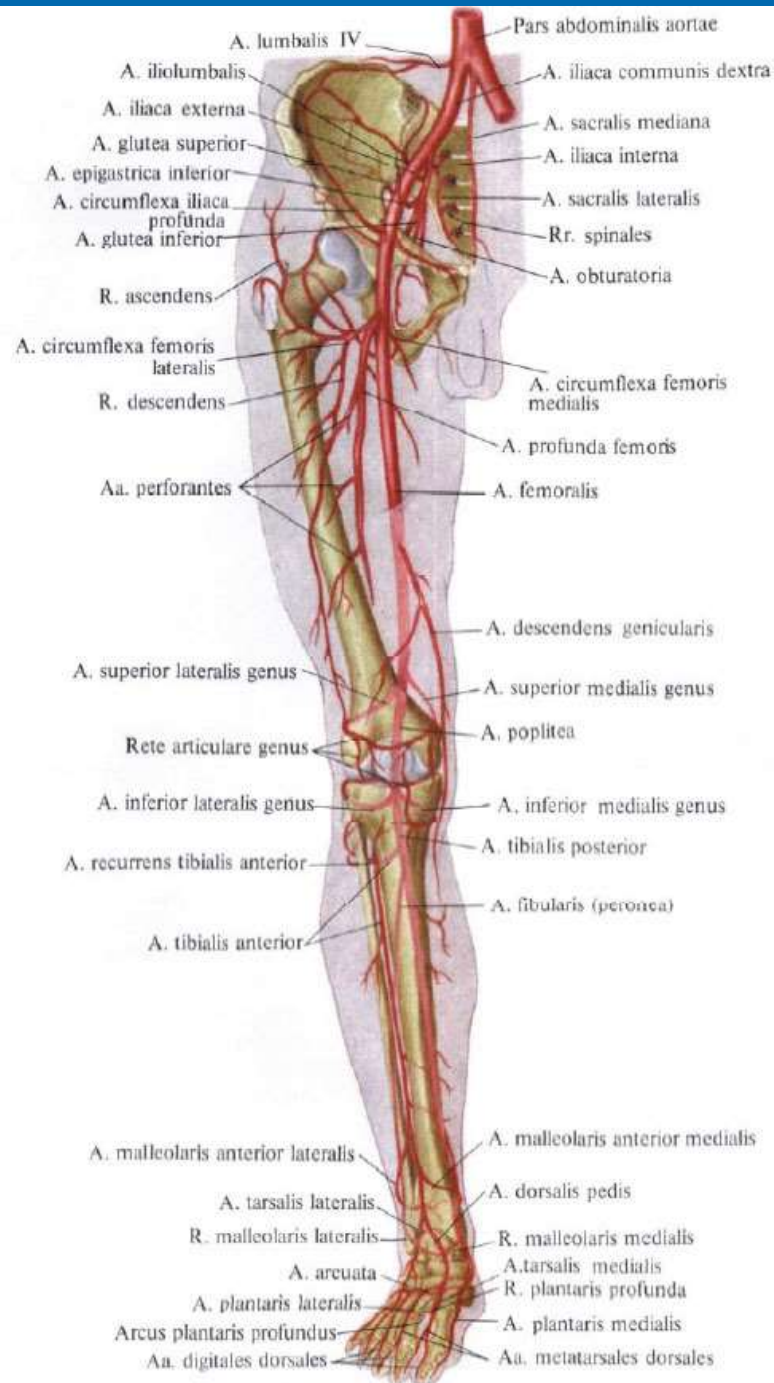












Література

- Клінічна анатомія та оперативна хірургія. Том 1; за ред. В.І.Півторака, О.Б.Кобзаря. – Вінниця: Нова книга, 2021. – 568 с.
- Оперативна хірургія і топографічна анатомія; за ред. М.П.Ковальського. – К.: Медицина, 2010. – 504 с.
- Неттер Ф. Атлас анатомії людини. Авторизоване українське видання другого англійського видання / Ф.Неттер, під ред. Ю.Б.Чайковського. – Львів: Наутілус, 2004. – 592 с.

СПАСИБІ

ЗА УВАГУ!

